asia medical specialists
亞 洲 專 科 醫 生

FS 550968

膝部關節炎常見問題

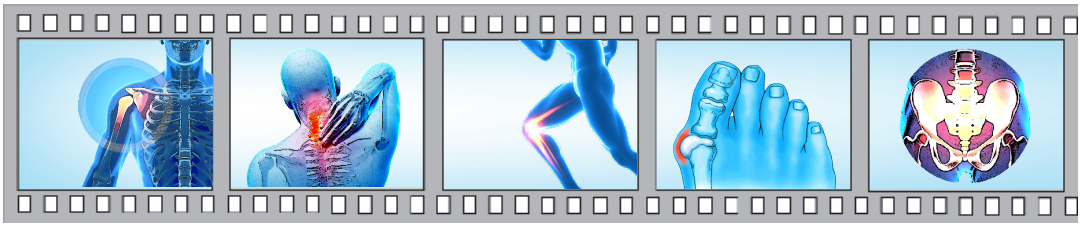

什麼是骨關節炎？

骨關節炎（OA），最常見的一種關節炎，是一種慢性、退化的關節疾病，多數影響中年和老年人。這病的特點是關節軟骨及其旁邊的骨骼破損，也被稱為退化性關節炎或退化性關節病。

什麼原因導致骨關節炎？

骨關節炎可分為原發性或繼發性。原發性骨關節炎的病因不明，而繼發性關節炎是由其他疾病、感染、損傷或變形導致。

當軟骨磨薄了，骨頭末端便可能變厚，形成骨質增生或骨刺，干擾關節活動。此外，骨骼和軟骨碎片可能會在關節內的空間漂浮，充滿液體的囊肿也會在骨頭中形成，限制關節活動。

有幾個風險因素是與骨關節炎有關，包括：

- **遺傳**——輕微的關節缺損或雙層關節、和基因缺陷，都可能導致骨關節炎。
- **肥胖**——過重會把過量壓力長期加諸膝關節上。
- **損傷**——嚴重的關節損傷，例如前十字韌帶（ACL）或半月板撕裂，可於日後導致骨關節炎。
- **過度使用**——長期反覆過度使用或誤用關節可導致損傷。然而有研究顯示，在膝關節正常的人群中，前馬拉松運動員患膝部關節炎的比例很低。反而是他們患髖骨關節炎的風險卻比對照組別為高，原因未明[1]。

骨關節炎有什麼症狀？

症狀通常是經過多年緩慢地形成。以下是最常見的症狀：

- 關節疼痛
- 關節僵硬，尤其是在睡覺或靜止後
- 隨著病情惡化，關節活動逐漸受到限制
- 軟骨磨損後，關節移動時會發出咯吱的聲音（骨關節炎更後期時）
- 關節交鎖

骨關節炎的症狀有可能與其他疾病或問題相似，故應諮詢你的醫生以作診斷。

如何診斷骨關節炎？

除了病史和檢查，診斷骨關節炎的程序可包括：

- **X光**——軟骨變薄導致關節間隙變窄，然後在軟骨下面接鄰關節的骨頭會增厚，形成骨刺（骨贅），最後變成囊腫。（圖 1）
- **磁力共振掃描**——磁力共振掃描能顯示拍 X 光片前的變化，包括局部軟骨損傷或變薄，骨內腫脹（水腫），半月板撕裂和小骨刺。
- **血液檢驗**——以排除其他骨關節炎的成因，如類風濕性關節炎或痛風。
- **關節抽吸術**——需要去除關節內所有液體，從而排除感染或痛風等有可能的病因。

圖 1　後期骨關節炎的 X 光片顯示關節間隙變窄、軟骨下的骨硬化、骨刺及囊腫。

骨關節炎的治療

治療骨關節炎的目標是減少疼痛，同時在需要更換人工關節前，儘可能延長天然關節的壽命。雖然現代的人工關節是很不錯，但始終會耗損，所以最好可以把更換關節手術的日子盡量推遲。

膝部關節炎是無法治癒的，但可以控制。骨關節炎的具體治療會視乎：

- 你的年齡，整體健康狀況和病史
- 疾病程度
- 你對某些藥物、程序、和治療的容忍度
- 對病情變化的預期
- 你的意見或取向

治療方法包括：

教育

我們會建議有膝部關節炎症狀的患者參與自我管理課程，因為當人們了解自己的病情時，會更能應付。

減少影響

- 穿軟底鞋
- 改變活動方式

運動

- 我們建議有膝部關節炎症狀的患者參與低衝擊力的帶氧運動，並調整日常活動（例如以散步或騎單車代替跑步）[2,3]。
- 強化四頭肌也能有效止痛和改善功能[4]。

減重

有超重情況的膝關節炎患者（身體質量指數超過 25），鼓勵他們減重至少 5%，同時作適當的飲食調整及運動，以保持體重在一個較低的水平[2,3]。這樣對膝部疼痛和功能有明顯幫助，更有益健康。

奧米加三飲食

一個高奧米加三及低奧米加六的飲食對身體（包括心血管和免疫系統）有不少潛在好處，亦可減少眼睛黃斑病變及有抗腫瘤作用。

此種飲食在肌肉骨骼系統上的作用未被完全理解，但近年有研究指出，奧米加三會帶來抗炎性的活動，有可能轉譯為臨床效果[5]。例如有證據指出，類風濕關節炎患者服用含有奧米加三的食物（如魚類），比只服用一般非類固醇消炎藥的患者，痛楚有明顯改善[6]。

物理及職業治療

物理治療可有助減輕關節疼痛和改善關節在日常活動的靈活性，及減少關節勞損。

減壓護膝

減壓護膝是針對患有單邊膝關節炎的患者，無論是內側或外側。護膝的作用是將一些壓力從發炎部分轉移，分散至良好的部分，從而減輕疼痛（圖 2）。

不幸的是這些護膝對大多數人幫助不大。一個有系統的檢討[7]總結了只有很少的證據證明護膝的有效性，而沒有證據顯示 6 至 12 個月後它可改善疼痛。此微少的效果在臨床上並不重要，在統計學上亦沒有大意義[7]。

圖 2　減壓護膝——箭咀代表護膝將力量加在膝蓋上以轉移負重。

藥物治療

治療具體的症狀之藥物可包括止痛藥和消炎藥。常用的藥物有乙醯胺酚／樸熱息痛（泰諾／必理痛），非選擇性的非類固醇消炎藥如布洛芬（Brufen、Nurofen、雅维），或是雙氯芬酸（服他靈）及選擇性的環氧化酶 2 型抑制劑。它們比非選擇性的消炎藥如塞來昔布（西樂葆）或 Etoricoxib（萬克適錠）較為安全。

葡萄糖胺及軟骨素

它們含糖胺聚糖成分，是構成軟骨的重要原素。它們可通過多種途徑減慢軟骨退化及治療骨關節炎 [8, 9, 10, 11]。一般來說，他們是安全的，而且副作用很小。他們是食品補充劑，不是藥物，可減慢關節炎惡化，並可能提供類似止痛藥般的止痛功效。服用葡萄糖胺 2 至 3 週後便開始有止痛效果。

關節內注射類固醇

關節內注射類固醇能通過其消炎作用，有效達到短期止痛功效。該注射是一個小型醫療程序，可在診所進行，無需麻醉。它對於平定急性膝部疼痛非常有效，卻對膝部沒有長期好處，而且多次注射可損害軟骨組織 [12]。

關節潤滑補充劑

關節潤滑補充劑是一種模仿正常關節液的液體。注射關節潤滑補充劑是一個小型醫療程序，可在診所裡進行，無需麻醉。一般對治療膝部疼痛和功能都有正面影響 [13]。最常用的關節潤滑補充劑是透明質酸，是關節液的一種成份。

關節手術

若需要修補或更換嚴重損壞的關節便要進行手術。選擇包括：膝關節鏡、軟骨成形術、截骨術及部分或全膝關節置換術。

關節鏡

關節鏡（也稱為「微創手術」）是一種常見和簡單的程序，利用一個微型攝影機觀察關節內部情況（圖 3）。若半月板出現機械性問題（如要抓住或鎖緊鬆脫了的游離體或撕裂了的半月板），關節鏡是一個很好的選擇。通常這是一項日間手術，毋須留院，休息幾天即可返回辦公室工作。

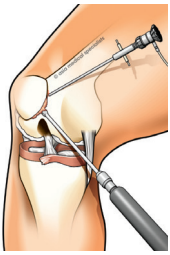

圖 3　膝關節鏡

然而，在某些純粹只有疼痛而沒有結構問題的膝關節炎個案中，研究發現關節鏡治療的效益並沒有比安慰劑顯著優勝[14，15]。

高脛骨截骨術或單腔膝關節置換術

如果只有一個部分的膝關節磨損，可選擇高脛骨截骨術 (HTO)，或單腔膝關節置換術 (UKR)。

高脛骨截骨術（HTO）

如患者有少許弓形腿，關節炎主要發生在膝關節內側的話，是可改變脛骨的角度，把壓力轉移到磨損情況較少的外半邊膝關節（圖 4）。這種手術對年紀太輕、並非理想膝關節置換術候選人的患者特別有用。

圖 4　高脛骨截骨術 X 光片——黃線代表承重軸，被高脛骨截骨術轉移了 。

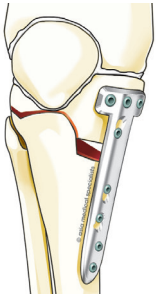

圖 5　高脛骨截骨術 以鋼板固定骨頭。

這個手術需要在上脛骨切割（「截骨」），然後利用鋼板和骨釘把脛骨固定在新位置（圖 5）。往往會同時進行關節鏡微骨折的附帶手術，令新的關節軟骨再生（纖維性軟骨或疤痕組織，並非關節軟骨）（圖 6 ， 7）。

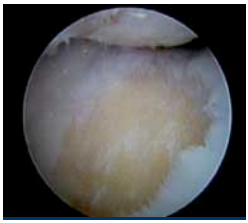

圖 6　關節鏡下發現末期的膝關節炎。黃色的骨頭部份是失去軟骨的位置。

圖 7　關節微骨折軟骨再生術 - 在骨上製造多個小孔來引起出血及以疤痕組織（纖維軟骨）來治癒。

患者在手術後需要使用拐杖 6 至 8 星期，直至骨頭癒合。通常截骨後需要幾個月時間讓它充分癒合及讓軟骨再生。高脛骨截骨術的康復速度比單腔膝關節置換術較慢（見下文），

但不會像人工關節般「 磨損 」，所以對於活躍好動的年輕人來說是個較好的選擇。

大約 90% 患者在術後 5 年左右有顯著改善，但在 10 年後則下降至只有六成半 [16-20]。隨著關節炎惡化，疼痛會重臨，到時有可能需要進行全膝關節置換術。

單腔膝關節置換術（UKR）

與全膝關節置換術不同，這個手術入侵性較少，只替換膝關節損壞最多的部分（圖 8）。近年已可通過一個細小的 ‘微創’ 切口進行，讓膝關節恢復得更快。大多數患者只需用拐杖行走短短數天，幾週內便可恢復正常的活動。雖然術後膝關節的功能未及正常關節，但單腔膝關節置換術已能為患者提供相當出色的膝關節功能。術後病人應減少衝擊性及遠程跑步，以減慢人工關節部件的磨損。

研究顯示，接受單腔膝關節置換術的中年患者，其植入物的 10 年存活率為 80% [21, 22]。假如疼痛復發，便會建議進行全膝關節置換術。

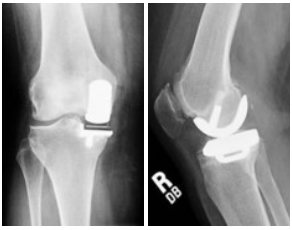

圖 8　單腔膝關節置換術的 X 光片

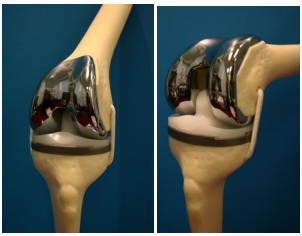

圖 9　全膝關節置換術

全膝關節置換術

全膝關節置換術（TKR）是用來治療末期的關節炎。手術會把全個膝關節的表面更換（圖 9）。患者需要住院數天。通常於術後的第一天已可用拐杖支撐走路，兩星期後已可改用棍杖。

一項大型研究顯示，約有 92% 的全膝關節置換術個案可維持超過 15 年 [23]。若患者沒有過重，又不是從事體力勞動工作，或不參與對關節過量施壓的運動，置換的關節會較耐用。如果您已是 60 歲或以上，人工關節應可用至終老。不過一旦人工關節完全磨損，便需要再接受這此手術——除去原來的置換關節，再換上一個新的。

參考文獻

有關本文章的參考文獻部份，請瀏覽在我們網站（www.asiamedicalspecialists.hk）的完整版本。

更多醫療文章可於本診所網站下載

膝部

- 前十字韌帶的常見問題
- 半月板再生微創手術：植入Actifit 聚氨酯支架
- 半月板常見問題解答：撕裂、修復及移植
- 生物膝關節置換手術常見問題
- 膝部關節炎常見問題
- 膝關節軟骨損傷常見問題

手、腕及肘部

- 腕管綜合症常見問題解答
- 手部常見的疾病

脊椎

- 腰椎管狹窄症常見問題
- 診斷腰背痛常見的問題
- 頸椎間盤突出或退化的治療方法
- 骶髂關節疼痛常見問題

肩部

- 這真是凝肩嗎？

髖部及盆骨

- 股骨髖臼撞擊常見問題
- 骶髂關節疼痛常見問題
- 髖臼異常的常見問題
- 選擇各類髖關節置換手術常見問題

足部及踝部

- 拇囊炎常見問題
- 足踝微創手術
- 足踝扭傷常見問題
- 阿基里斯跟腱病常見問題

兒童骨科

- 脊柱側彎：普遍但常被誤解的疾病

此文章原文由亞洲專科醫生以英文撰寫
© 2022 亞洲專科醫生，版權所有

香港中環皇后大道中 29 號 華人行 8 樓　電話 + 852 2521 6830　傳真 + 852 2521 6831
www.asiamedicalspecialists.hk　info@asiamedical.hk

20220929