asia medical specialists
亞 洲 專 科 醫 生

ISO 9001:2015
FS 550968

足踝微創手術

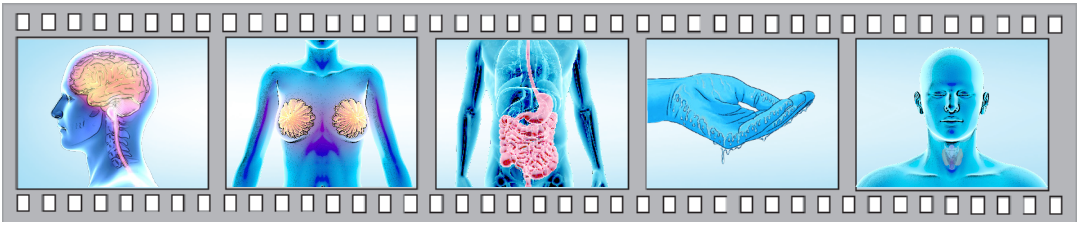

甚麼是微創手術 [1, 2, 3]？

微創手術有多種不同的名稱：

1. 經皮手術：手術會以最小的切口及以閉合程序（在完好的皮膚下）進行。
2. 小切口手術：以最小及必需的切口進行的手術程序 。
3. 微創手術：以對切口周邊組織做成最少創傷的方法進行的手術。

無論我們用甚麼名字，微創手術都具有以下的優點：

- 減少切口周邊組織的創傷
- 降低術後的發病率
- 提高復康進度

足踝微創手術的歷史及發展 [2]

足疾治療師 Dr Morton M Polokoff 於 1945 年首次利用精密儀器在皮下進行手術。在 1970 年代，微創手術的概念 在北美的足疾治療師中逐漸普及。直到 1980 年代，美籍外科醫生 Dr Stephen Isham 把微創技術應用在前足手術上。1990 年代，Dr Mariano de Prado 於西班牙把微創手術的應用發展並延伸至其他足部手術。

足踝微創手術的組織 [2]

在美國的有關組織為非臥床足踝手術學院 (Academy of Ambulatory Foot and Ankle Surgery)。在歐洲的是足踝微創外科研究組（Group of Research and Study in Mini-Invasive Surgery of the Foot and Ankle, GRECMIP），於 2002 年在波爾多創立。這兩個組織研發了經皮下手術、足踝有關的關節鏡及電腦輔助手術。香港亦與 GRECMIP 有緊密連繫。

足踝微創手術在香港的臨床應用

拇趾外翻 （拇囊炎）[1, 2, 3, 4]

症狀性拇囊炎有超過 100 種外科治療的方法。

近年發展的其中一項微創手術 [4, 10] 是第一蹠骨「經皮遠端 V 形截骨術」，連同內固定術，可治療輕度至中度嚴重的拇囊炎。利用此方法，只會有幾個微小傷口留在腳背上。此療法可減少術後的併發症，例如傷口感染、傷口疼痛，且在外觀上亦因疤痕較小而較易被人接受。

嚴重的拇囊炎則會採取多個經皮截骨術以矯正畸形。

拇趾僵直 [1, 2, 3]

意指拇趾變得硬直，不能彎曲，但這通常因骨關節炎引起。第一蹠趾關節的活動能力下降，會影響患者走路並可以帶來強烈不適。我們可用一個細小的切口把骨刺切除（經皮骨刺切除術）[1, 2]，為關節減壓，及改善拇趾活動範圍。

蹠骨疼痛 [1, 2, 3, 5]

蹠骨疼痛是個普遍常用術語，描述蹠骨前端或蹠趾關節的疼痛。原因多數是由於蹠骨前端負荷過重，而在嚴重的個案中，蹠骨前端的腳底會長有厚繭，令患者在走路時感到痛楚。我們可以進行遠端蹠骨微創截骨術（DMMO）[1, 2, 5]，重新排列蹠骨來減輕痛楚。

足底筋膜炎 [3, 6]

足底筋膜炎是十分常見的問題。最普遍的病徵是落床、站起或步行頭數步時，腳跟有刺痛感。多數患者經藥物治療、矯型器、足底筋膜伸展運動及減重後都可痊癒。對於頑強的個案，可利用內窺鏡足底筋膜鬆解術 [6] 來鬆開有徵狀的部份，以減輕病人痛楚。

關節鏡及內窺鏡於足踝位置的應用 [3, 7, 8, 9, 10, 11]

關節鏡技術 [8, 10, 11] 的視野遠比傳統開放式手術優勝，並已成為很多手術程序的標準：

- 前路及後路踝關節撞擊
- 骨軟骨損傷或在足踝關節、距跟關節或蹠趾關節中的游離體 [7]
- 足踝關節的滑膜炎
- 足踝關節、距跟關節、足中段及前掌的退化性疾病

肌腱內窺鏡於足踝肌腱病變的應用 [3, 10, 11, 12, 13, 14]

足踝內的肌腱時常繃緊，有機會受損或退化。一種嶄新的肌腱內窺鏡技術，可避免傳統的長切口而獲得清晰視野，並可治理以下疾病：

- 阿基里斯跟腱 [13]
- 脛骨後肌腱 [14]
- 屈拇長肌 [11]
- 腓骨肌腱 [12]

參考文獻

1. Cazeau Cyrille CHIRURGIE MINI-INVASIVE ET PERCUTANÉE DU PIED
2. Mariano de Prado, Pedro Luis Ripoll, Pau Golano Minimally Invasive Foot Surgery.
3. Michael J Coughlin, Roger A Mann Surgery of the Foot and Ankle, 8th edition
4. SW Kong, YH Chow Minimally Invasive Surgery (MIS) in treating Hallux Valgus: Hong Kong Experience and Short Term Results, oral presentation of 31st HKOA Annual Congress
5. Kelvin KW Tam, SW Kong, YY Chow, Distal Metatarsal Minimally Invasive Osteotomy in treatment of Primary Metatarsalgia: Case Report oral presentation of 31st HKOA Annual Congress
6. Stephen L Barrett, Chapter 17 Endoscopic Plantar Fasciotomy, Foot and Ankle Arthroscopy 3rd edition
7. C. Niek van Dijk, M.D., Kirsten M. Veenstra, M.D., and Barbara C. Nuesch, M.D Arthroscopic Surgery of the Metatarsophalangeal First Joint. Arthroscopy: The Journal of Arthroscopic and Related Surgery, Vol 14, No 8 (November-December), 1998: pp 851–855
8. C. Niek van Dijk, M.D., Ph.D et al Arthroscopy of the Ankle Joint Arthroscopy: The Journal of Arthroscopic and Related Surgery, Vol 13, No 1 (February), 1997: pp 90-96
9. Lijkele Beimers, MD etal, C, Niek Van Dijk MD, PhD Arthroscopy of the Posterior Subtalar Joint. Foot Ankle Clinic N Am 11 (2006) 369-390
10. Tun Hing Lui Current Concepts Arthroscopy and Endoscopy of the Foot and Ankle: Indications for New Techniques Arthroscopy: The Journal of Arthroscopic and Related Surgery, Vol 23, No 8 (August), 2007: pp 889-902
11. T. H. Lui Flexor hallucis longus tendoscopy: a technical note Knee Surg Sports Traumatol Arthrosc (2009) 17:107–110
12. C. Niek van Dijk, M.D, Ph.D., and Nanne Kort M.D Tendoscopy of the Peroneal Tendons, Arthroscopy: The Journal of Arthroscopic and Related Surgery, Vol 14, No 5 (July-August), 1998: pp 471–478
13. Ferry Steenstra, MD, C. Niek Van Dijk, MD, PhD Achilles Tendoscopy. Foot Ankle clinic N Am 11 (2006) 429-438
14. Gythe H. Bulstra MD, C. Niek Van Dijk, MD, PhD Tendoscopy of the Posterior Tibial Tendon. Foot Ankle Clinic N Am 11 (2006) 421-427

此文章原文由亞洲專科醫生以英文撰寫

© 2012 亞洲專科醫生，版權所有

香港中環皇后大道中 29 號 華人行 8 樓　電話 + 852 2521 6830　傳真 + 852 2521 6831
九龍尖沙咀廣東道 5 號海洋中心 1210 室　電話 + 852 3420 6666　傳真 + 852 2521 6831
www.asiamedicalspecialists.hk　info@asiamedical.hk

20191105